

CONTRIBUIÇÃO DA IRIDOLOGIA NO DIAGNÓSTICO DE MASTITE SUBCLÍNICA EM CAPRINOS (*Capra hircus*, LINNAEUS, 1758)*

Kath Freire de Vasconcelos¹⁺, Tiara Frota Nogueira², Marcela Oliveira Sampaio², Matheus Cavalcanti de Farias³, Acidália Machado Claudino⁴ e Francisco Feliciano da Silva⁵

ABSTRACT. de Vasconcelos K.F., Nogueira T.F., Sampaio M.O., de Farias M.C., Claudino A.M. & da Silva F.F. [**Contribution of the iridology in the subclinical mastitis diagnosis in goats (*Capra hircus*, Linnaeus, 1758)**]. Contribuição da iridologia no diagnóstico de mastite subclínica em caprinos (*Capra hircus*, Linnaeus, 1758). *Revista Brasileira de Medicina Veterinária*, 35(2):163-168, 2013. Programa de Pós-Graduação em Ciência Animal, Universidade Federal Rural de Pernambuco (UFRPE), Av. Dom Manoel de Medeiros s/n, Dois Irmãos, Recife, PE 52171-900, Brasil. E-mail: kath.vet@gmail.com

Mastitis is one of the major infection diseases in dairy herds, especially in its sub-clinical form, because it leads to great economic losses and public health. Your early and accurate diagnosis is essential to reduce damage and prevent clinical manifestation of disease. The objective of this research was then seeking a new assistive technology for the early diagnosis of subclinical mastitis in goats. With this purpose were collected milk samples from 38 goats, of herds of the city of Venturosa-PE, to realization of Somatic Cell Count and lactic culture plus photographs taken of the iris of the animals. The analysis was conducted in two regions of the iris: at the right iris in the level of 8:15 pm and in the left iris of 3:45 pm correspond to "Region A"; the right iris at 6:15 pm and 5:45 pm in the left iris correspond to "Region B". The region A corresponds to the iridologic location of human mammary gland (chest) and the region B to the inguinal region. The results obtained allow us to conclude that the iridologic location of goat mammary gland does not correspond to the same iridologic location of human mammary gland. In animals with clinical and histopathologic confirmation, corresponding iridologic signs were observed, suggesting that goat mammary gland is located in the region corresponding to groin. This study affirms the potencial of iridology, but noting the need for more detailed scientific studies on the subject.

KEY WORDS. Iridology, irisdiagnosis, iridosiagnosis, iris, mammary gland, diagnostic.

RESUMO. A mastite é uma das principais doenças infectocontagiosas dos rebanhos leiteiros, especialmente na sua forma subclínica, pois leva a grandes prejuízos econômicos e à saúde pública. O seu diagnóstico preciso e precoce é fundamental para dimi-

nuir os prejuízos e evitar a manifestação clínica da doença. O objetivo desta pesquisa foi então buscar uma nova tecnologia auxiliar para o diagnóstico precoce da mastite subclínica em caprinos. Com este intuito foram colhidas amostras de leite de 38

*Recebi em 1 de maio de 2012.

Aceito para publicação em 17 de maio de 2013.

¹ Médica-veterinária, Programa de Pós-Graduação em Ciência Animal (PPGCA), Universidade Federal Rural de Pernambuco (UFRPE), Av. Dom Manoel de Medeiros s/n, Dois Irmãos, Recife, PE 52171-900, Brasil. ⁺ Autora para correspondência. E-mail: kath.vet@gmail.com - bolsista FACEPE.

² Curso de Medicina Veterinária, UFRPE, Av. Dom Manoel de Medeiros s/n, Dois Irmãos, Recife, PE 52171-900. E-mail: celask8@hotmail.com; tiara_fn@hotmail.com - bolsista do Programa de Educação Tutorial de Medicina Veterinária-Sesu/MEC.

³ Curso de Medicina Veterinária, UFRPE, Av. Dom Manoel de Medeiros s/n, Dois Irmãos, Recife, PE 52171-900. E-mail: macafal@hotmail.com

⁴ Médica-veterinária, PPGCA, UFRPE, Av. Dom Manoel de Medeiros s/n, Dois Irmãos, Recife, PE 52171-900, Brasil. E-mail: acidali@hotmail.com

⁵ Médico-veterinário, DSc, Departamento de Medicina Veterinária, UFRPE, Av. Dom Manoel de Medeiros s/n, Dois Irmãos, Recife, PE 52171-900. E-mail: frfeliciano@bol.com.br

cabras, de rebanhos do município de Venturosa, PE, para a realização da Contagem de Células Somáticas e da Lactocultura além de realizadas fotografias das íris dos animais. A análise foi realizada em duas regiões das íris: na íris direita ao nível de 8,15h e na íris esquerda 3,45 correspondendo à Região A; na íris direita ao nível de 6,15h e na íris esquerda a 5,45 correspondendo à Região B. A região A corresponde à localização iridológica da glândula mamária humana (tórax) e a região B à região inguinal. Os resultados obtidos nos permitem concluir que a localização iridológica da glândula mamária caprina não corresponde à mesma localização iridológica da glândula mamária humana. Nos animais diagnosticados clinicamente e confirmados através dos exames histopatológicos, foram observados sinais iridológicos correspondentes, sugerindo que a glândula mamária caprina localiza-se na região iridológica correspondente a região inguinal. O presente estudo asseverou o potencial da iridologia, embora tenha observado a necessidade de estudos científicos mais detalhados sobre o tema.

PALAVRAS-CHAVE. Iridologia, irisdiagnose, iridodiagnose, íris, glândula mamária, diagnóstico.

INTRODUÇÃO

Segundo Khalsa (2006) por meio da iridologia é possível se reconhecer os estados fisiológicos ou patológicos dos diversos tecidos que compõe o organismo. Por meio da mesma, alterações nos órgãos podem ser identificadas, assim como o estágio evolutivo dessas lesões. Por tal, ela pode ser utilizada como técnica auxiliar para facilitar a elaboração de um diagnóstico mais preciso e completo (Flôr 2004, Hellmann et al. 2004).

Existe uma comunicação intercelular e neurológica com os olhos, o cérebro e outras partes do organismo, que pode ser observada através da íris. É essa comunicação que permite observações de alterações nas mais variadas estruturas por meio da íris (Krelling 2005). As estruturas orgânicas, por apresentarem correspondência na íris, permitiram a elaboração de mapas iridológicos com a localização dessas estruturas na mesma. É com base nesses mapas que a análise iridológica é realizada (Costa 2007).

Apesar da carência de estudos científicos publicados sobre o assunto encontram-se disponíveis, no âmbito da medicina veterinária, os mapas iridológicos equino, bem como o canino e felino. Dentre os mapas existentes o humano é o mais completo,

sendo o elaborado por Bernard Jensen o mais consolidado e utilizado (Carvajal 1987, Costa 2007).

Existem poucos estudos científicos publicados, sobre a eficácia da iridologia, os existentes mostram-se divergentes. Knipschild (1988) e Münstedt et al. (2005) concluíram que a iridologia é ineficaz como auxílio diagnóstico das enfermidades estudadas. Salles (2006) e Squinazi (2005) concluíram que em todos os pacientes com *diabetes mellitus* observou-se a presença de um sinal iridológico específico (Cruz de Andréas) para esta enfermidade. Stearn & Swanepoel (2007) reconhecem o potencial da iridologia, sendo necessário, no entanto, estudos mais detalhados sobre o tema. Na medicina veterinária Carvajal (1987), por meio da descrição de quatro casos clínicos caninos, descrevendo detalhadamente os sinais iridológicos observados, demonstrou a correlação entre o organismo e a íris através da comparação desses sinais com os exames complementares realizados.

Por ser uma técnica de baixo custo a iridologia pode auxiliar o Médico Veterinário na elaboração de diagnósticos. A escassez de estudos científicos sobre o assunto, no entanto, impede o seu pleno uso na rotina veterinária, por isso pesquisas precisam ser realizadas com o intuito de dirimir as dúvidas a respeito dessa técnica, bem como elaborar mapas que contemplem as demais espécies animais, especialmente as de interesse zootécnico, devido à sua importância econômica.

Dentre essas espécies destacam-se, no Nordeste brasileiro, os caprinos, especialmente os de aptidão leiteira. Em dez anos houve um aumento de cerca de 63,20% na produção de leite caprino no Brasil, sendo a Região Nordeste responsável por cerca de 74,94% dessa produção. No entanto, um dos maiores entraves para o desenvolvimento dessa atividade é a presença, nos rebanhos, de mastite, especialmente na sua forma subclínica. O diagnóstico dessa forma de mastite em caprinos, utilizando-se os métodos tradicionais, ainda é controverso, sendo o teste confirmatório (lactocultura) demasiadamente dispendioso para ser utilizado na rotina de uma fazenda leiteira (Silva et al. 2001, Santos et al. 2004, Tonin & Nader Filho 2005, Ibge 2006, Contreras et al. 2007, Mota 2008, Schimidt et al. 2009).

Diante da necessidade da associação de vários testes para se chegar ao diagnóstico definitivo de mastite subclínica, o que o torna oneroso para os caprinocultores, faz-se necessário o aprimoramento e desenvolvimento de novas técnicas que visem um

diagnóstico eficaz e economicamente viável. Em assim sendo, a identificação iridológica da mastite subclínica é um método que poderia facilmente ser empregado no diagnóstico da mesma.

MATERIAL E MÉTODOS

As colheitas foram realizadas em duas propriedades do município de Venturosa, Pernambuco, entre agosto e dezembro de 2011. Foram utilizadas 38 cabras, da raça Saanen e animais SRD, de idades variadas e que se apresentavam em vários estágios de lactação.

Para a realização da Contagem de Células Somáticas o leite foi colhido em frascos contendo conservante Bronopol®, fornecido pelo laboratório do Programa de Gerenciamento de Rebanhos Leiteiros do Nordeste (PROGENE). Para a realização da lactocultura o leite foi colhido em tubos de vidro estéreis com tampa rosqueada.

Antes da colheita do leite era realizada a antisepsia das tetas com álcool 70%. Após a colheita, o leite destinado à CCS, era mantido sob refrigeração em caixas isotérmicas contendo gelo reciclável, até o envio ao laboratório PROGENE. O leite destinado à realização da lactocultura também era mantido sob refrigeração em caixas isotérmicas contendo gelo reciclável, sendo congelado imediatamente após a chegada à UFRPE.

A CCS era realizada eletronicamente no equipamento Somacount 300 calibrado com leite de vaca. O cultivo microbiológico do leite foi realizado no laboratório de bacteriologia do Departamento de Medicina Veterinária/UFRPE, em meio ágar-sangue ovino. As leituras das placas foram realizadas às 24 e 48 horas, sendo em seguida realizada a coloração de Gram.

Após a colheita do leite os animais eram submetidos à fotografia dos olhos. Para a realização das fotografias os animais eram contidos fisicamente, sendo utilizadas duas lanternas como foco de luz e uma câmera digital PowerShot Canon 30

IS de 14.1 MP, no modo manual. A análise das íris foi realizada sem o prévio conhecimento dos resultados dos exames laboratoriais.

As análises iridológicas foram realizadas tomando-se como referência o mapa iridológico elaborado pelo Bernard Jensen (Batello 2009) (Figura 1). Essas análises foram realizadas em duas regiões das íris: na íris direita ao nível de 8,15h e na íris esquerda 3,45h, correspondendo à Região A; na íris direita ao nível de 6,15h e na íris esquerda a 5,45h correspondendo à Região B. A região A corresponde à localização iridológica da glândula mamária humana (tórax) e a região B à região inguinal (Figuras 1 e 2). Ambas as regiões foram avaliadas quanto à presença ou ausência de lacunas. Tendo a presença de lacuna(s) indicação de positividade para mastite e a ausência negatividade.

As amostras correspondentes à análise de cada região iridológica (região A e região B) foram divididas em dois grupos: G_{PA} (Grupo Positivo - Região A) e G_{PB} (Grupo Positivo - Região B), correspondendo às amostras que apresentaram CCS igual ou superior a 1.000.000/ml e crescimento bacteriano na lactocultura; e o G_{CA} (Grupo Controle - Região A), G_{CB} (Grupo Controle - Região B), correspondendo às amostras que apresentaram CCS menor que 1.000.000/ml e que não apresentaram crescimento bacteriano na lactocultura.

Os softwares utilizados para a análise dos resultados correspondem ao MINITAB versão 16 e Excel. Para verificar o grau de concordância entre os exames laboratoriais realizados e a análise iridológica, foi utilizado o Teste de Concordância *Kappa* considerando um nível de significância de 5% e a classificação proposta por Landis e Koch (1977).

Além dos animais oriundos de rebanhos leiteiros, foram colhidas amostras e realizadas fotografias de quatro cabras, antes e depois de abatidas, no matadouro municipal de Jatúba, PE. Essas cabras foram submetidas a rigoroso exame clínico, com atenção especial ao úbere, sendo selecionadas para a pesquisa os animais que apresentavam mastite clíni-

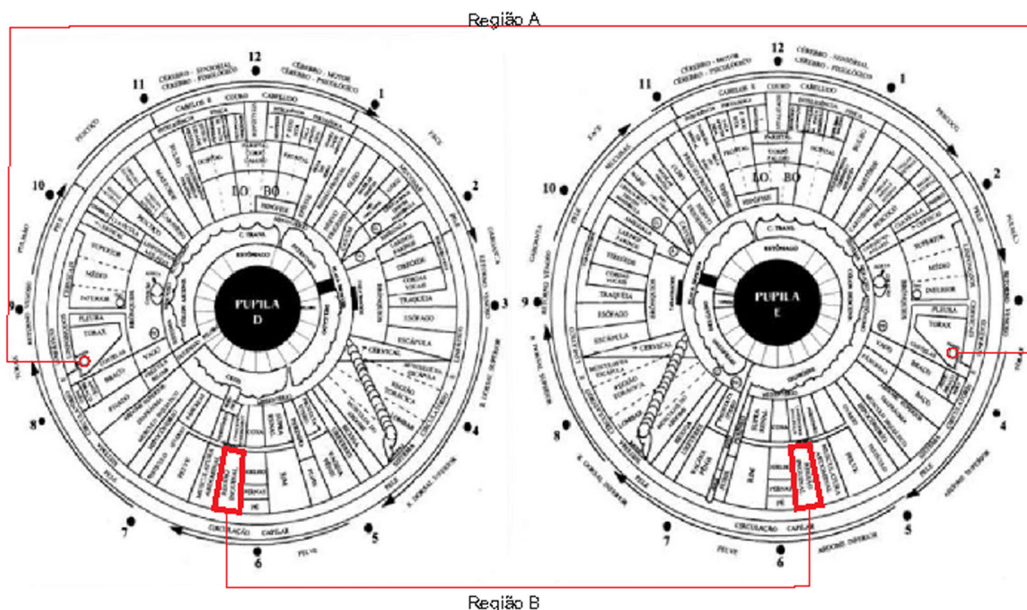


Figura 1. Mapa condensado de Iridiagnose Revisado com as regiões analisadas em destaque. Fonte: Battello, 2009, p.74. (Modificado)

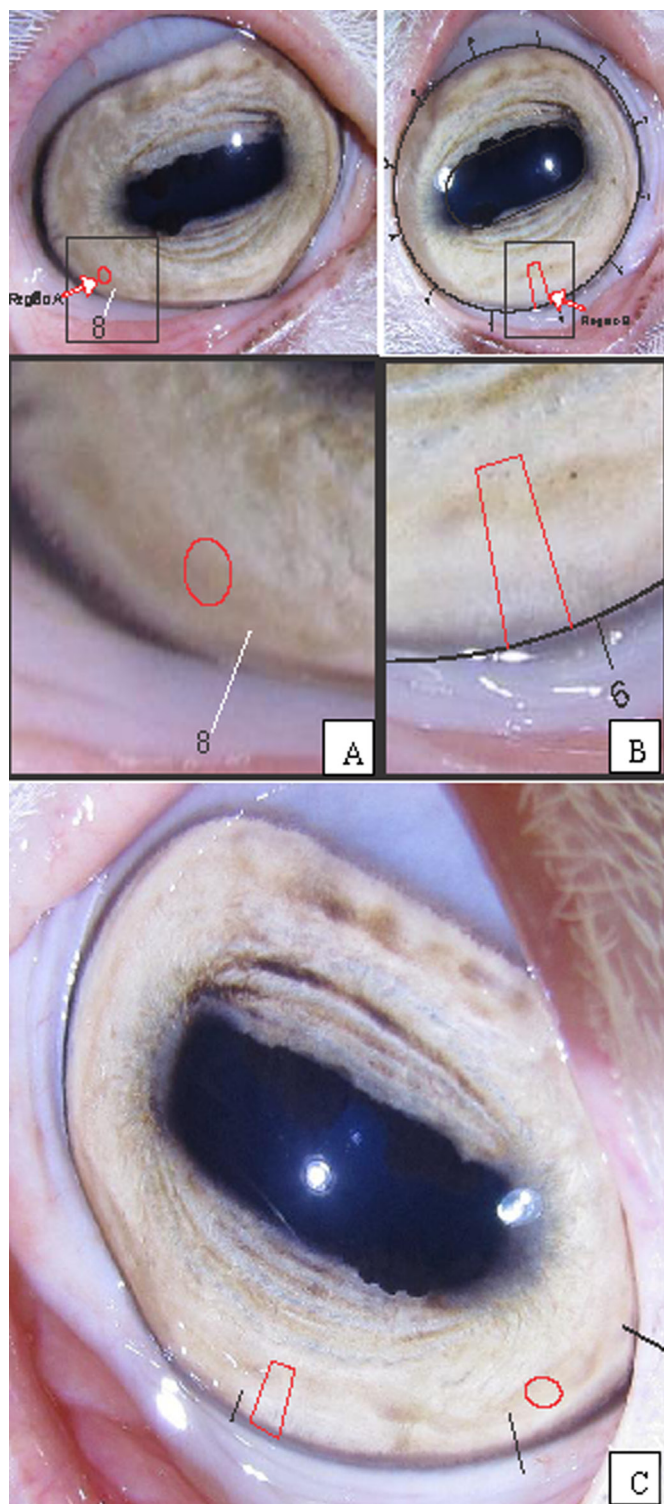


Figura 2. Localização iridológica da região correspondente à glândula mamária humana na íris direita (A) e esquerda (C) e da região correspondente à região inguinal na íris direita (B) e esquerda (C).

ca ou fibrose no parênquima mamário. Antes do abate foram realizadas as fotografias das íris dos quatro animais selecionados, utilizando a mesma metodologia acima descrita. Após o abate as glândulas mamárias foram retiradas, para melhor avaliação e seleção dos fragmentos a serem utilizados para a realização do histopatológico. Após selecionados, os

fragmentos foram armazenados em frascos contendo formol a 10%, identificados e separados de acordo com a metade mamária, e enviados ao Laboratório de Histopatologia do Departamento de Medicina Veterinária/UFRPE, para processamento e análise.

RESULTADOS E DISCUSSÃO

A análise iridológica da região A foi realizada em 34 animais e a da região B em 28. Dos animais utilizados, ambas as íris foram fotografadas, no entanto 33,82% (região A) e 33,92% (região B) das imagens obtidas não apresentaram qualidade adequada para que as análises pudessem ser realizadas. A perda de amostras devido à baixa qualidade fotográfica também foi observada por Stearn & Swanepoel (2007), onde 47% das imagens obtidas de íris humanas não puderam ser analisadas. Ressalta-se que a realização de fotografias das íris exige a colaboração do indivíduo que está sendo submetido à mesma, o que, em alguns casos não ocorreu, pois alguns animais mostraram-se inquietos, além disso, a dilatação da pupila, a protrusão temporária da terceira pálpebra e o lacrimejamento dos animais durante a realização das mesmas comprometeu a qualidade das imagens obtidas.

No total foram submetidas à análise iridológica da região A 45 íris, e da região B 37 íris. Das 45 amostras correspondentes às 45 íris utilizadas para a análise da região A 13,33% (6/45) corresponderam a G_{PA} e 42,22% (19/45) ao G_{CA} . Das 37 amostras correspondentes às 37 íris utilizadas para a análise da região B 18,92% compuseram o G_{PB} e 27,03% o G_{CB} .

Na análise iridológica das amostras da região A observou-se ausência de lacunas em 100% das mesmas, sendo possível afirmar, diante deste fato, que a glândula mamária caprina, quanto à sua localização iridológica, não corresponde à mesma localização da glândula mamária humana.

A análise estatística dos resultados demonstrou concordância regular (0,28) entre a avaliação iridológica da região inguinal (Região B) e os grupos G_{PB} e G_{CB} (Tabela 1). Embora não existam estudos

Tabela 1. Teste *Kappa* para verificar associação das amostras com a presença de lacunas na região B.

Teste	Região B		Total	Kappa
	Presença de lacunas	Ausência de lacunas		
G_{PB}	3	4	7	0,28
G_{CB}	4	6	10	0,28

Nível de significância = 5%.

similares realizados e publicados com caprinos, os estudos realizados em humanos mostram-se divergentes quanto à eficácia da iridologia. Knipschild (1988) e Münstedt et al. (2005) concluíram que a iridologia não se mostrou eficaz para a identificação das doenças estudadas, no entanto, seus estudos não revelaram o que foi observado, pelos iridologistas, nas íris dos indivíduos estudados, o que poderia trazer esclarecimentos e servir de subsídio para pesquisas posteriores e de discussão com a literatura iridológica existente. Salles (2006) e Squinazi (2005) identificaram a presença de um sinal iridológico específico (Cruz de Andréas) para diabetes mellitus em 100% dos pacientes estudados, no entanto, apesar de terem descrito o que foi avaliado na íris, não foram realizadas comparações com indivíduos sadios. Os casos clínicos de cães relatados por Carvajal (1987) descrevem, por meio de desenhos detalhados, os sinais iridológicos observados e compara-os com os exames complementares realizados, demonstrando claramente a relação existente entre a íris e as demais estruturas corpóreas.

Dos quatro animais avaliados no matadouro, um apresentava, ao exame clínico, fibrose na cisterna da teta direita, enquanto que o parênquima mamário se achava íntegro, de acordo com o exame histopatológico. Dentre os outros animais apenas um apresentou, também no exame histopatológico, ambas as metades mamárias com intensa proliferação de tecido conjuntivo. Em ambos os casos foram observados, ao exame iridológico a presença de lacunas, na região correspondente à região inguinal.

CONCLUSÕES

A partir dos resultados obtidos pode-se concluir que a localização iridológica da glândula mamária caprina não corresponde à mesma localização iridológica da glândula mamária humana; nos animais diagnosticados clinicamente e confirmados através dos exames histopatológicos, foram observados sinais iridológicos correspondentes, sugerindo que a glândula mamária caprina localiza-se na região iridológica correspondente a região inguinal; e que o presente estudo, assim como o realizado por Stearn & Swanepoel (2007), asseveram o potencial da iridologia, embora se observe a necessidade de estudos científicos mais detalhados sobre o tema.

REFERÊNCIAS BIBLIOGRÁFICAS

- Batello C. *Iridologia e irisdiagnose - o que os olhos podem revelar*. 3ª ed., Ground, São Paulo. 2009.
- Carvajal R.R. *Manual practico de iridologia canina e felina*. Tesis presentada ante la División de Estudios Profesionales de la Facultad de Medicina Veterinaria y Zootecnia de la Universidad Nacional Autonoma de Mexico, 1987. 192p.
- Contreras A., Sierra D., Sánchez A., Corrales J.C., Marco J.C., Paape M.J. & Gonzalo C. Mastitis in small ruminants. *Small Rum. Res.*, 68:145-153, 2007.
- Costa V.T. *Iridologia*. Monografia. Universidade Castelo Branco, Rio de Janeiro, 2007. 33p. (Disponível em: <<http://pt.scribd.com/doc/57421018/IRIDOLOGIA>>). Acesso em: 30 jan 2009.
- Flôr G. de S. Estresse: uma abordagem iridológica. Monografia. Faculdade de Ciências da Saúde de São Paulo, Centro de Ensino Superior de Homeopatia IBEHE, São Paulo, 2004. (Disponível em: [http://www.amiiiris.com/port/trabalhos/7congresso/E STRESSE %20UMA%20ABORDAGEM%20IRIDOL%D3GICA.pdf](http://www.amiiiris.com/port/trabalhos/7congresso/E%20STRESSE%20UMA%20ABORDAGEM%20IRIDOL%20D3GICA.pdf)). Acesso em: 30 jan 2009.
- Hellman F., Faveri J.M., Marion R.T. & Muller T.L. Iridologia nas Disfunções Cardíacas. In: VII Congresso Brasileiro de Iridologia e V Congresso Internacional de Irisdiagnose, 2004, Valinhos, SP. VII Congresso Brasileiro de Iridologia e V Congresso Internacional de Irisdiagnose, 2004. (Disponível em: <http://www.amiiiris.com/port/trabalhos/7congresso/Disfun%E7%F5es%20Card%EDacas%20-%20Jeanine.pdf>). Acesso em: 30 jan 2009.
- IBGE. Instituto Brasileiro de Geografia e Estatística. Censo Agropecuário, 2006. (Disponível em: <http://www.sidra.ibge.gov.br/bda/pecua/default.asp>). Acesso em: 23 abr 2010.
- Khalsa G.S. *Iridologia integrada a ciência e a arte da revelação do holograma humano*. Madras, São Paulo, 2006. 343p.
- Knipschild P. Looking for gall bladder disease in the patient's iris. *B.M.J.*, 297, 1988.
- Krelling P.C.L. Aplicação de Interpretadores digitais à imagens da Iris Humana, 2005. (Disponível em: http://geodesia.ufsc.br/Geodesia-online/arquivo/GeoColoq_20_03/artigos/T077.pdf). Acessado em: 23 dez 2008.
- Mota R.A. Aspectos epidemiológicos, diagnóstico e controle das mastites em caprinos e ovinos. *Tecnol. Ciên. Agropec.*, 2:57-61, 2008.
- Münstedt K., El-Safari S., Brück F., Zygmunt M., Hackethal A. & Tinneberg H.-R. Can iridology detect susceptibility to cancer? A prospective case-controlled study. *J. Alt. Complem. Med.*, 11:515-519, 2005.
- Salles L.F. *A prevalência dos sinais iridológicos nos indivíduos com diabetes mellitus*. Dissertação (Mestrado), Escola de Enfermagem, Universidade de São Paulo, 2006. 103p. (Disponível em: <http://www.scielo.br/pdf/ape/v21n3/pt_15.pdf>). Acesso em: 30 abr 2011.
- Santos A.R., Scherer S. & Schmidt V. Validação da contagem de células somáticas e do California Mastitis Test como método de diagnóstico da mastite subclínica em caprinos. *Rev. Cienc. Agrovet.*, 3:50-55, 2004.
- Schmidt V., Pinto A.T., Schneider R.N., Silva F.F.P. & Mello F.A. Caracterização da mastite subclínica em caprinos pro-

- duzidos em sistema orgânico no Rio Grande do Sul. *Pesq. Vet. Bras.*, 29:774-778, 2009.
- Silva E.R., Araújo A.M., Alves F.S.F., Pinheiro R.R. & Saukas T.N. Associação entre o California Mastitis Test e a Contagem de Células Somáticas na avaliação da saúde da glândula mamária caprina. *Braz. J. Vet. Res. Anim. Sci.*, 38: 46-48, 2001.
- Squinazi B.L. *Disglicemia e iridologia*. Monografia. (Especialização), Pós-Graduação em Iridologia do FACIS/IBEHE, 2005. 84p. (Disponível em: <<http://www.amiiris.com/port/pdf/MonografiaBENONI.pdf>>). Acesso em: 30 abr 2011.
- Stearn N. & Swanepoel D.W. Identifying hearing loss by means of iridology. *Afr. J. Trad. Compl. Altern. Med.*, 4:205-210, 2007.
- Tonin F.B. & Nader Filho A. Correlação entre “California Mastitis Test” e o exame bacteriológico no leite de cabras. *Ars Vet.*, 1:155-159, 2005.